REVISTA GOIANA DE MEDICINA

DOI 10.29327/2457362.65.66-7

ISSN 2675-5009

ARTIGO CIENTÍFICO - RELATO DE CASO

REPARO DE MIELOMENINGOCELE FETAL: RELATO DE CASO

FETAL MYELOMENINGOCELE REPAIR: CASE REPORT

WALDEMAR NAVES DO AMARAL[1] ; MARIANA MÉRIDA DE SOUZA[2]; NICOLAS FELIPE MACHADO[3] ; PAULO RONALDO JUBÉ RIBEIRO[4]

1. Professor do Departamento de Ginecologia e Obstetrícia, Faculdade de Medicina, Universidade Federal de Goiás - Goiânia - GO - Brasil
2. Graduanda em Medicina, Faculdade de Medicina, Universidade Federal de Goiás - Goiânia - GO - Brasil
3. Graduando em Medicina, Faculdade de Medicina, Universidade Federal de Goiás - Goiânia - Goiás - Brasil
4. Coordenador do serviço de subaérea Neurocirurgia Pediátrica do Hospital das Clínicas - HC e Faculdade de Medicina UFG-GO - Goiânia - GO - Brasil

RESUMO

Os defeitos de tubo neural são comuns na vida fetal, principalmente os que envolvem o fechamento do tubo neural e estão frequentemente associados à deficiência de nutrientes essenciais, como o ácido fólico e a vitamina B12. Entre as principais malformações, destaca-se a mielomeningocele, considerada a forma mais grave da espinha bífida. O propósito deste artigo é relatar o tratamento cirúrgico de uma gestante de 26 semanas com o feto diagnosticado com mielomeningocele, acompanhada no ambulatório de fetos malformados, submetida à correção via laparotomia. A cirurgia evoluiu com sucesso, o recém-nascido apresenta em bom estado geral e sem lesões neurológicas. O diagnóstico deve ser feito precocemente durante o pré-natal, já que a correção precoce durante o segundo trimestre da gestação é resolutiva, reduzindo possíveis sequelas motoras. As vias de tratamento são a laparotomia, abordagem tradicional, e a fetoscopia, menos invasiva e mais recente.

Palavra chave: Cirurgia fetal, Cirurgia intra-utero, Cirurgia da Meningocele.

ABSTRACT

Neural tube defects are common in fetal life, particularly those involving neural tube closure, and are often associated with deficiencies in essential nutrients, such as folic acid and vitamin B12. Among the main malformations, myelomeningocele stands out as the most severe form of spina bifida. The purpose of this article is to report the surgical treatment of a 26-week pregnant patient with a fetus diagnosed with myelomeningocele, who was monitored in the malformed fetus outpatient clinic and underwent correction via laparotomy. The surgery was successful, and the newborn was in good general condition without neurological injuries. Early diagnosis should be made during prenatal care, as early correction in the second trimester of pregnancy can be effective in reducing possible motor sequelae. The treatment approaches are laparotomy, the traditional method, and fetoscopy, a newer and less invasive technique.

Keywords: Fetal surgery, Intrauterine surgery, Meningocele surgery.

INTRODUÇÃO

O Defeito do tubo neural é um dos problemas mais comuns durante a vida fetal, especialmente o defeito no fechamento do tubo neural, que envolve a falha no fechamento da coluna vertebral ou da cabeça do feto. Durante o desenvolvimento fetal, a coluna humana passa por um processo de fechamento posterior das vértebras, que, em algumas circunstâncias, não ocorre corretamente. A deficiência de elementos essenciais, como o ácido fólico e a vitamina B12, especialmente durante a fase periconcepcional, o período próximo à concepção, pode prejudicar esse processo de fechamento, resultando em defeitos graves.

Os defeitos do tubo neural (DTNs) são malformações congênitas graves que afetam o sistema nervoso central e a coluna vertebral, resultantes da falha no fechamento do tubo neural durante o desenvolvimento. Os DTNs mais comuns incluem a anencefalia, e espinha bífida e a encefalocele.[1] A anencefalia é caracterizada pela ausência parcial ou completa dos ossos do crânio com remanescente mínimo de cérebro.[2] A espinha bífida ocorre quando as vértebras não se fecham completamente sobre o tubo neural, expondo a medula espinhal e os nervos, e é compatível com a sobrevivência.[2] A encefalocele envolve uma protrusão do cérebro e/ou de suas membranas através do crânio.[2]

A deficiência de ácido fólico materno antes e durante o início da gravidez é um dos fatores de risco mais comuns e preveníveis.[3,4] A suplementação com ácido fólico é uma estratégia eficaz de prevenção primária, e a fortificação obrigatória de alimentos com ácido fólico foi rompida em vários países para reduzir a incidência de DTNs.[4] Além disso, o diagnóstico pré-natal por meio de ultrassonografia e marcadores moleculares é crucial para a detecção precoce e para a implementação de estratégias de tratamento.[5]

Esses defeitos podem ter consequências significativas na vida do indivíduo, como alterações neurológicas, motoras e cognitivas. Entre os efeitos mais frequentes estão hidrocefalia, dificuldades motoras nos membros inferiores, incluindo pés tortos congênitos, além de complicações no controle intestinal e urinário. O comprometimento dessas funções resulta em condições como incontinência urinária e fecal, além de um controle glicêmico prejudicado, impactando diretamente a qualidade e a quantidade de vida do paciente.

A prevalência global estimada de DTNs é de cerca de dois casos por 1000 nascimentos, com variações significativas.[4,6] A prevenção eficaz das DTNs requer a conscientização sobre a importância da suplementação de ácido fólico e a implementação de políticas de saúde pública para garantir a fortificação.[4]

RELATO DE CASO

Paciente grávida, 26 semanas, acompanhada no ambulatório de fetos mal formados do Hospital das Clínicas da Universidade Federal de Goiás (HC-UFG). Durante as consultas de pré-natal, levantou-se a hipótese diagnóstica de mielomeningocele (MMC) na região lombar. Para confirmação, solicitou-se uma ressonância magnética da pelve como mostra a Figura 1. A partir do diagnóstico, o tratamento foi realizado pela equipe cirúrgica do HC-UFG, coordenada pelo Dr. Waldemar Naves do Amaral e o ato cirúrgico foi realizado pelo mesmo em conjunto com a equipe de neurocirurgia. A via de acesso escolhida para a correção foi a Ç pela parede abdominal materna, em seguida realizou-se a exposição da coluna e correção.

A cirurgia evoluiu com sucesso, sem intercorrências, e a paciente manteve boa evolução na gestação. O parto ocorreu de maneira segura, com o recém-nascido em bom estado geral, apresentando cicatrização adequada da coluna e sem sinais de lesão motora dos membros inferiores, Figura 4. Atualmente, o recém-nascido apresenta hidrocefalia leve, sem indicação de intervenções cirúrgicas.

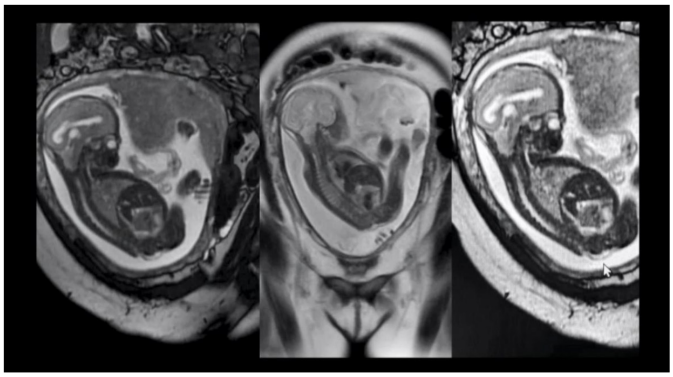

Figura-1 Ressonância magnética da pelve para diagnóstico da MMC

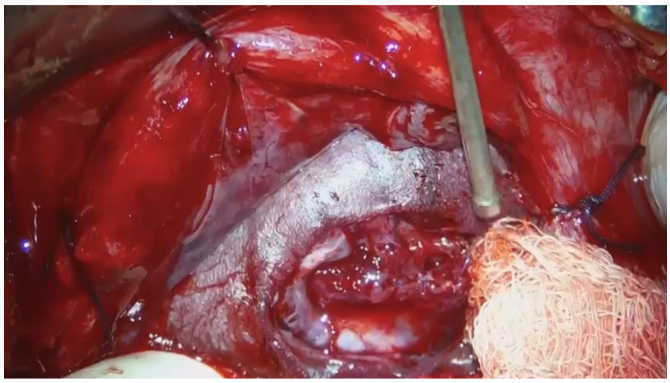

Figura 2 - Exposição da MMC

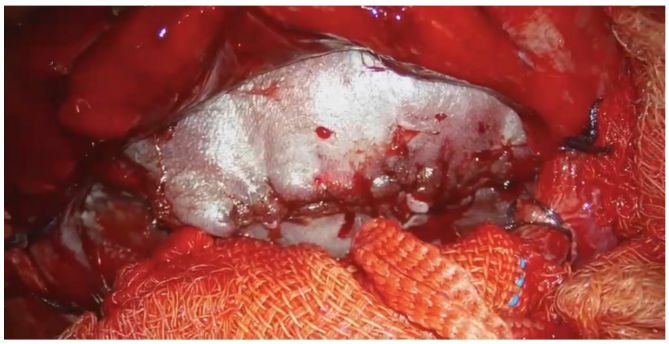

Figura 3 - Correção cirúrgica da MMC

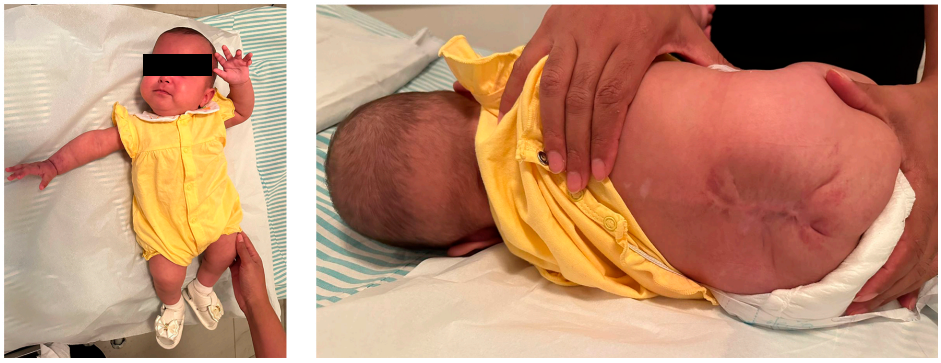

Figura 4: Resultado pós-natal com cicatrização adequada da cirurgia de mielomeningocele

DISCUSSÃO

O presente estudo apresenta-se como um relato de caso que tem como objetivo relatar o tratamento fetal por laparotomia do paciente. A MMC é a forma mais grave de espinha bífida aberta e é uma das malformações congênitas graves mais comuns. Historicamente as cirurgias de reparo da MMC eram realizadas no pós natal, cobrindo a medula espinhal exposta e prevenindo infecções, porém permanecendo os riscos de lesão neurológica, hérnia e hidrocefalia associados a neurulação incompleta ou traumas mecânicos e químicos. Assim, o fechamento pré-natal surge como uma excelente opção, resultando em função motora melhorada, redução da hérnia do rombencéfalo e redução da necessidade de desvio do fluido espinhal cerebral.[7]

A ultrassonografia fetal é a principal ferramenta de diagnóstico, realizada frequentemente entre 18 e 20 semanas de gestação e é importante definir claramente a localização e o tamanho do DTN e confirmar se ele está aberto ou fechado.8 Além disso, é possível associação com outras anormalidades, por isso o exame para achados secundários, como hidrocefalia, deve ser feito e considerar a ecocardiografia fetal. A medição da acetilcolinesterase do líquido amniótico ajuda a diferenciar entre DTNs abertos e fechados e é um componente de muitas avaliações pré-operatórias para fechamento fetal.[8]

A avaliação genética com amniocentese também deve ser recomendada, particularmente para aqueles que consideram o fechamento fetal, a identificação de anormalidade genética no feto tem implicações importantes para o aconselhamento sobre prognóstico, manejo da gravidez e se o fechamento de DTN no útero é uma opção. A ressonância magnética fetal também pode ser considerada, particularmente se houver achados pouco claros na ultrassonografia.[8]

O tratamento é a intervenção fetal, que pode ser realizada durante a gestação. Existem duas abordagens principais para corrigir esses defeitos antes do nascimento: a abordagem tradicional, que envolve uma cirurgia aberta no segundo trimestre de gestação, e a abordagem mais recente, a fetoscopia, que é minimamente invasiva.

A cirurgia é realizada entre a 20a e a 28a semana de gestação. O procedimento envolve uma laparotomia, onde é feita uma incisão no abdômen da gestante para acessar o útero. A partir daí, é aberta uma janela no útero, e a coluna fetal é exposta com o auxílio de ultrassonografia. A equipe de neurocirurgiões e obstetras, trabalhando

em conjunto, realiza a correção da meningocele, restaurando o alinhamento da coluna e corrigindo a lesão com a colocação de uma tela, quando necessário. Com essa abordagem, é possível reduzir ou até eliminar as sequelas associadas ao defeito do tubo neural, redução da necessidade de derivação ventriculoperitoneal, a reversão da hérnia do tronco cerebral associada à malformação de Chiari II, melhorando significativamente a qualidade de vida do paciente após o nascimento. No entanto, a abordagem cirúrgica materno-fetal aberta está associada a um risco relativamente maior para a paciente e para a gravidez em geral, bem como para futuras gestações.[9]

Em alguns casos, é possível realizar a fetoscopia, uma técnica mais recente e possui uma técnica menos invasiva. O reparo fetoscópico da espinha bífida aberta minimiza os riscos maternos, ao mesmo tempo em que fornece resultados neurocirúrgicos semelhantes ao feto. A abordagem percutânea evita a laparotomia e a exteriorização uterina e está associada a menor risco de anestesia e melhor recuperação pós-cirúrgica materna.[10] Através de um pequeno acesso no útero, utilizando um fetoscópio, é possível visualizar a lesão na coluna do feto e realizar a correção com precisão. Essa técnica envolve a inserção de pequenas câmeras e instrumentos cirúrgicos, com acessos que não ultrapassam 5 milímetros, minimizando os riscos para a gestante e o feto. A correção pode ser feita com a implantação de telas e a reparação das hérnias espinhais, com ótimos resultados a longo prazo.

CONCLUSÃO

A MMC é uma malformação congênita grave comum, associada com a deficiência de ácido fólico e vitamina B12. O diagnóstico precoce associado com o tratamento intervencionista adequado possibilita a resolução na fase fetal. Atualmente, existem duas vias de acesso principais para a correção cirúrgica de mielomeningocele fetal: a laparotomia, que é a abordagem tradicional, e a fetoscopia, uma técnica menos invasiva e mais recente. A partir dessa abordagem é possível reduzir os danos e as sequelas derivadas dos defeitos da formação do tubo neural.

REFERÊNCIAS

1. Practice bulletin no. 187: neural tube defects. Obstet Gynecol [Internet]. 2017 Dec [Cited 2024 Nov 18];130(6):1394-6. Available from: https://journals.lww.com/greenjournal/abstract/2017/12000/practice_bulletin_no__187_summary__neural_tube.39.aspx doi: 10.1097/AOG.0000000000002410

2. Toriello HV; Policy and Practice Guideline Committee of the American College of Medical Genet-ics. Policy statement on folic acid and neural tube defects. Genet Med [Internet]. 2011 Jun [Cited 2024 Nov 18];13(6):593-6. Available from: https://www.gimjournal.org/article/S1098-3600(21)04810-3/fulltext doi: 10.1097/GIM.0b013e31821d4188

3. Greene ND, Copp AJ. Neural tube defects. Annu Rev Neurosci [Internet]. 2014 [Cited 2024 Nov 14];37:221-42. Available from: https://www.annualreviews.org/content/journals/10.1146/annurev-neuro-062012-170354 doi: 10.1146/annurev-neuro-062012-170354

4. Kancherla V. Neural tube defects: a review of global prevalence, causes, and primary prevention. Childs Nerv Syst [Internet]. 2023 Jul [Cited 2024 Nov 18];39(7):1703-10. Available from: https://link.springer.com/article/10.1007/s00381-023-05910-7 doi: 10.1007/s00381-023-05910-7

5. Yin J, Wang Y, Wang S, Li G, Gu H, Chen L. Research progress on ultrasound and molecular markers for prenatal diagnosis of neural tube defects. Heliyon [Internet]. 2024 Aug 30 [Cited 2024 Nov 18];10(16):e36060. Available from: https://www.cell.com/heliyon/fulltext/S2405-8440(24)12091-9 doi: 10.1016/j.heliyon.2024.e36060

6. U.S. Preventive Services Task Force. Folic acid for the prevention of neural tube defects: U.S. Pre-ventive Services Task Force recommendation statement. Ann Intern Med [Internet]. 2009 May 5 [Cited 2024 Nov 18];150(9):626-31. Available from: https://www.acpjournals.org/doi/10.7326/0003-4819-150-9-200905050-00009 doi: 10.7326/0003-4819-150-9-200905050-00009

7. Heuer GG, Moldenhauer JS, Scott Adzick N. Prenatal surgery for myelomeningocele: review of the literature and future directions. Childs Nerv Syst [Internet]. 2017 Jul [Cited 2024 Nov 18];33(7):1149-55. Available from: https://link.springer.com/article/10.1007/s00381-017-3440-z doi: 10.1007/s00381-017-3440-z

8. Church PT, Castillo H, Castillo J, Berndl A, Brei T, Heuer G, Howell LJ, Merkens M. Prenatal counseling: guidelines for the care of people with spina bifida. J Pediatr Rehabil Med [Internet]. 2020 [Cited 2024 Nov 18];13(4):461-6. Available from: https://journals.sagepub.com/doi/full/10.3233/PRM-200735 doi: 10.3233/PRM-200735

9. Moldenhauer JS, Flake AW. Open fetal surgery for neural tube defects. Best Pract Res Clin Obstet Gynaecol [Internet]. 2019 Jul [Cited 2024 Nov 18];58:121-32. Available from: https://www.sciencedirect.com/science/article/abs/pii/S1521693419300227 doi: 10.1016/j.bpobgyn.2019.03.004

10. Chmait RH, Monson MA, Pham HQ, Chu JK, Van Speybroeck A, Chon AH, Kontopoulos EV, Quintero RA. Percutaneous/mini-laparotomy fetoscopic repair of open spina bifida: a novel surgical technique. Am J Obstet Gynecol [Internet]. 2022 Sep [Cited 2024 Nov 18];227(3):375-83. Available from: https://www.ajog.org/article/S0002-9378(22)00376-3/abstract doi: 10.1016/j.ajog.2022.05.032

WALDEMAR NAVES DO AMARAL - http://lattes.cnpq.br/4092560599116579 - https://orcid.org/0000-0002-0824-1138

MARIANA MÉRIDA DE SOUZA - http://lattes.cnpq.br/2153234290952755 - https://orcid.org/0009-0002-4544-4177

NICOLAS FELIPE MACHADO - http://lattes.cnpq.br/3862262066144040 - https://orcid.org/0000-0001-8333-1208

PAULO RONALDO JUBÉ RIBEIRO - http://lattes.cnpq.br/7820395800612498 - https://orcid.org/0000-0003-0114-0278

ENDEREÇO

WALDEMAR NAVES DO AMARAL
Fértile Diagnósticos - Alameda Coronel Joaquim Bastos, nº 243 – Setor Marista - Goiânia - GO - Brasil
E-mail: waldemar@sbus.org.br

Revisão Bibliotecária - Romulo Arantes
Revisão Ortográfica: Dario Alvares
Recebido: 31/10/24. Aceito: 06/11/24. Publicado em: 14/11/24. Atualizado: 26/11/24.